

# 25

CAPÍTULO

## **PROCESSOS INFLAMATÓRIOS DO SISTEMA ESTOMATOGNÁTICO**

Antonio Alfredo Rodrigues e Silva  
Hellíada Vasconcelos Chaves  
Mirna Marques Bezerra  
Vilma de Lima

O sistema estomatognático é constituído pela musculatura, articulações temporomandibulares (ATM), tecidos mucosos, dentes, periodonto, língua, glândulas salivares, nervos e vasos sanguíneos. Esses componentes, em conjunto, desempenham importantes funções para a sobrevivência, como mastigação, deglutição, respiração e para as relações sociais dos indivíduos, como fala e expressão facial. O comprometimento de alguma dessas estruturas determinará problemas funcionais e prejudicará sobremaneira a qualidade de vida dos acometidos. Destarte, a compreensão da fisiopatologia dos fenômenos inflamatórios que formam a base destas doenças permitirá a identificação de seus diagnósticos diferenciais contri-

buindo para instituição de medidas terapêuticas eficazes que possam alterar o curso evolutivo desses agravos ao sistema estomatognático.

Neste aspecto, este capítulo expressa uma revisão atualizada da literatura, abordando características clínicas, histológicas, estratégias terapêuticas, assim como prováveis fatores etiológicos dos principais processos inflamatórios que afetam o sistema estomatognático.

## **25.1 LESÕES ULCEROSAS E EROSIVAS ORAIS**

As lesões ulcerativas e erosivas da mucosa oral representam um importante capítulo de doenças orais, visto que muitas podem denotar uma porta para a disseminação de infecções secundárias e, assim, aumentando-se a gravidade das doenças. As úlceras ou erosões podem-se constituir como manifestações primárias, como também apresentar-se como manifestações secundárias a vesículas e bolhas.

Uma úlcera na mucosa é uma solução de continuidade no epitélio que resulta na exposição do tecido conjuntivo subjacente para o meio externo. A erosão consiste em uma depressão superficial que resulta da perda de poucas camadas de células epiteliais, e o tecido conjuntivo não fica exposto ao meio externo.

As úlceras orais e algumas erosivas são sintomáticas, o que pode ser um fator positivo para se induzir o paciente a buscar atendimento precocemente. Entretanto, muitas vezes, as lesões se apresentam de difícil diagnóstico. Neste caso, os achados clínicos normalmente são corroborados pelos achados histológicos. Isso porque muitas vezes as úlceras são parecidas, embora os fatores etiológicos sejam distintos entre si. Algumas úlceras podem sofrer transformação maligna ou apresentar características de malignidade à primeira vista.

A classificação baseada na etiologia das úlceras e erosões orais parece ser amplamente aceita. Assim, resumidamente, as úlceras/erosões são observadas em variadas situações ou condições clínicas: traumática, infecciosa, neoplásica, nutricional/hematológica, imunológica e causas incertas/desconhecidas.

### **25.1.1 ÚLCERAS OU EROSÕES TRAUMÁTICAS**

Estas úlceras podem ser causadas por trauma físico, mecânico, térmico, químico ou por radiação. As três primeiras correspondem às lesões de tecidos moles orais mais comumente observadas. Localizam-se preferencialmente em bordas de língua e mucosa jugal ou labial. Quando removida a causa, tendem a cicatrizar dentro de sete a dez dias. No entanto, as de aparecimento crônico devem ser

monitoradas para o risco de malignização. As lesões via radiação ocorrem em indivíduos expostos a altas doses de radiação para o tratamento de doenças malignas da cabeça e pescoço. Tais lesões, por isso, podem ser objeto de complicações quando em pacientes imunodeprimidos, pois estas cursam como uma porta de entrada para infecções sistêmicas nesses pacientes.

### 25.1.2 ÚLCERAS DECORRENTES DE INFECÇÕES

As infecções podem ser **bacterianas**, **virais** ou **fúngicas**. As manifestações orais bacterianas podem ser causadas por sífilis, tuberculose, gonorreia e cancro. Podem-se incluir além de úlceras, abscessos periodontais ou periapicais, e a gengivite ulcerativa necrosante (GUN).

Além dessas lesões, as causadas por vírus são igualmente importantes. Dentre essas, incluem-se as infecções dos **Vírus Herpes Simples** e **Zoster**, com dor e odor intensos; infecções pelo **Vírus Coxsackie**, que podem cursar com pequenas úlceras orais, lesões nas palmas das mãos e planta dos pés, além da forma Herpangina, dependente do tipo de Vírus Coxsackie. Outras formas incluem as ulcerações por infecção pelo **Vírus Epstein-Barr**, e as ulcerações e erosões nas infecções pelo Vírus da Imunodeficiência Humana (HIV). Nas infecções pelo Vírus Epstein-Barr, as características orais incluem petéquias no palato e ocasionalmente as úlceras e erosões orais. As manifestações orais na presença de HIV podem incluir candidoses, leucoplasia pilosa, gengivite, GUN, periodontites, ulcerações orais, xerostomia, tumefação das glândulas salivares, e infecções secundárias tais como Herpes Simples ou Zoster, Papiloma Humano e Condiloma Acuminado. Ainda, os pacientes podem ser acometidos por Sarcoma de Kaposi e linfomas.

Além das infecções bacterianas e virais, as fúngicas podem cursar com ulcerações e/ou erosões orais. As micoses superficiais causadas por candidose geralmente resultam em soluções de continuidade da mucosa oral, onde em pacientes imunocomprometidos essa condição pode ser potencialmente grave. As micoses profundas, como a histoplasmose, (para) coccidioidomicose, blastomicose e outras infecções fúngicas sistêmicas, podem também provocar lesões ulcerativas orais.

Ainda, tem-se a Leishmaniose cutâneo-mucosa, causada pelo protozoário flagelado *Leishmania braziliensis*. A lesão primária ou de inoculação geralmente acomete pele, orelhas e face. Mas tardiamente as lesões por esse protozoário podem afetar a pele, as mucosas, ou ambas, com predileção inicialmente das mucosas nasais, mas com associação às mucosas orais. Raramente se apresentam isoladamente. Na cavidade oral, a lesão mais frequente ocorre no palato, podendo se estender para a orofaringe.

### 25.1.3 ULCERAÇÕES POR ALTERAÇÕES NEOPLÁSICAS

As úlceras malignas orais são fatais se não forem detectadas e tratadas no início de seu aparecimento e desenvolvimento. Por isso, como regra geral, lesões que persistam por mais de duas a três semanas na cavidade oral devem ser biopsiadas, especialmente porque várias lesões malignas são assintomáticas e, muitas vezes, de difícil percepção pessoal e/ou profissional. Logo, exames completos devem ser enviados nas seguintes regiões: assoalho da boca, bordas e dorso da língua, regiões posteriores da boca, inclusive garganta, sendo que as bordas laterais da língua e mucosa jugal são os locais mais comuns, muito embora qualquer região possa ser acometida por neoplasias. Clinicamente, o aspecto de endurecimento ou espessamento, e fixação a estruturas subjacentes, são relevantes no caso de suspeitar de se tratar de lesões malignas, em associação ainda, ao aspecto já mencionado de indolor. Sendo tais lesões persistentes, somadas às características de base acinzentada ou bordas indistintas, devem ser consideradas potencialmente malignas. As úlceras malignas, portanto, incluem **carcinoma** de células escamosas, carcinoma intraepitelial e adenocarcinoma do palato com aspecto ulcerado.

### 25.1.4 ULCERAÇÕES ORAIS POR ALTERAÇÕES NUTRICIONAIS/HEMATOLÓGICAS

Muitas causas de lesões orais podem estar relacionadas às alterações nutricionais e/ou hematológicas, tais como lesões por deficiência nutricional de **ferro**, **ácido fólico** ou **vitamina B<sub>12</sub>**. Além dessas lesões, incluem-se as leucemias, as lesões por **defeitos medulares**, determinando pancitopenia e neutropenia, e tumores de plasmócitos. Nas deficiências nutricionais podem ocorrer ulcerações orais, embora os sinais de boca seca e queilite angular sejam os predominantes. Em **leucemias**, as ulcerações podem ser observadas algumas vezes, no entanto, não são os aspectos predominantes, e sim as gengivites e sangramentos generalizados, sendo que, nos casos avançados de leucemias, podem surgir a GUN como secundária à doença. As **leucopenias**, por sua vez, podem surgir como resultado de doenças hematológicas, leucemia, mas também em resposta a tratamento medicamentoso. Assim, a **agranulocitose** observada é a principal forma de leucopenia e suas manifestações orais são, em geral, caracterizadas por ulceração oral e consequente aumento de susceptibilidade a infecções.

### 25.1.5 ULCERAÇÕES ORAIS POR QUIMIOTERAPIA OU MUCOSITE ORAL

Estas lesões ulcerativas surgem como consequência dos efeitos citotóxicos inespecíficos dos **agentes quimioterápicos** sobre as mitoses de células de rápida divisão celular, nas camadas basais do epitélio oral. Tem sido descrita uma hipótese complexa para o mecanismo pelo qual se desenvolve a **mucosite oral**, a qual é apoiada em três observações: a) a cinética do desenvolvimento de mucosite oral corresponde ao mesmo período de proliferação celular do epitélio oral. As úlceras surgem aproximadamente uma semana após a administração dos fármacos e cicatrizam por volta dos 14 dias; b) fatores que alteram a taxa basal de proliferação celular também modificam a susceptibilidade dos tecidos aos efeitos das drogas antineoplásicas; c) os epitélios que apresentam baixa taxa de proliferação celular, tais como os da pele, são poupados dos efeitos tóxicos dessas drogas. A toxicidade direta da mucosa decorrente da quimioterapia constitui a principal causa de mucosite. No entanto, sua forma observada clinicamente pode ser modificada por diversos fatores, como o traumatismo ou irritações física e química da mucosa, infecções e disfunção das glândulas salivares, bem como condições imunes específicas, como pênfigo ou imunodeficiência de imunoglobulina A (IgA). Tal **citotoxicidade** compromete a mucosa oral e impede o reparo de lesões causadas, inclusive, por funções fisiológicas. Nesse sentido, a êmese pode induzir o aparecimento de lesões em virtude da exposição da mucosa ao suco gástrico ácido. Adicionalmente, restaurações dentárias defeituosas, dentes fraturados ou próteses dentárias mal adaptadas podem, também, contribuir para a exacerbação de tais lesões. Tem sido demonstrado que existe uma intensa correlação entre higiene oral deficiente e mucosite. Pacientes que tiveram seus problemas dentários e periodontais resolvidos e que praticaram ótima higiene oral apresentaram uma redução significativa de complicações orais associadas à quimioterapia do câncer. As superfícies mucosas da cavidade oral possuem diferentes taxas de renovação celular, que variam de quatro a cinco dias para a mucosa bucal e labial não queratinizada, e até 14 dias para o palato duro ortoqueratinizado. Quanto mais rápida a taxa de divisão celular das células epiteliais progenitoras, maior a susceptibilidade à lesão por quimioterapia. Do ponto de vista histológico, a lesão da mucosa caracteriza-se pela atrofia desta presença de infiltrado de células inflamatórias, degradação de colágeno e edema. Clinicamente, estas alterações são inicialmente evidentes na forma de rubor da mucosa. Se o estímulo adverso persistir, poderá ocorrer ulceração na forma de lesões isoladas, podendo evoluir para úlceras confluentes. Em geral, as alterações iniciais da mucosite oral tornam-se evidentes dentro de três a seis dias após o início da quimioterapia. A lesão atinge seu auge dentro de 7 a 11 dias após

a última dose, e, a seguir, observa-se a cicatrização da mucosa no prazo de uma a três semanas.

### 25.1.6 ÚLCERAS ORAIS POR ALTERAÇÕES GASTROINTESTINAIS

As doenças gastrointestinais relevantes a serem consideradas nesse grupo incluem a **colite ulcerativa**, **doença de crohn** e **doença celíaca**. Todas essas doenças são conhecidas por provocarem úlceras orais que vem em conjunto com sinais/sintomas intestinais como diarréia e sangue nas fezes.

### 25.1.7 ÚLCERAS OU EROSÕES POR INJÚRIA IMUNOLÓGICA

As úlceras orais resultantes de injúria imunológica são de natureza vesículo-bolhosa que quando rompidas produzem inicialmente erosões, podendo progredir para lesões ulcerativas. Este grupo é composto basicamente pelas seguintes doenças: **pênfigo vulgar**, **penfigóide das membranas mucosas**, **líquen plano** e **eritema multiforme**.

O Pênfigo vulgar representa um grupo de doenças ulcerosas, erosivas e bolhosas mucocutâneas autoimunes raras, que apresentam risco de vida. A região atingida é a união intercelular epitelial mantida por desmossomos. Há, então, indícios de uma interação do autoanticorpos com as proteínas desmossomiais, acarretando no afastamento entre as células no tecido de revestimento afetado. A esse fenômeno se dá o nome de acantólise. As manifestações bucais são consideradas como as primeiras a aparecerem e as últimas a desaparecerem. Elas se caracterizam por bolhas de diâmetros e tamanhos variáveis, dotam de conteúdo seroso claro, sanguinolento ou purulento. Ao se romperem, dão lugar a lesões ulcerativas, de superfícies irregulares e de fundo ruborizado. Estas são lesões doloridas, recobertas por pseudomembranas e circundadas por um eritema difuso. No estudo histopatológico, verificam-se as células grandes, com núcleos arredondados, hipercromáticos e perda da relação de tamanho entre núcleo e citoplasma, apresentando um núcleo com tamanho aumentado e um citoplasma claro. Essas são as células de Tsanck, de caráter patognomônico em pênfigo vulgar. Outra peculiaridade é o separamento intraepitelial e logo acima da membrana basal, comprovando que houve uma destruição de desmossomos responsáveis pela comunicação intercelular. Muitas vezes, ocorre uma descamação do epitélio, deixando a camada basal descoberta. Além dessas características, relatam-se células inflamatórias. Entretanto, alguns autores afirmam que ao contrário das outras doenças vesículo-bolhosas, o pênfigo se mostra com poucos exemplares inflamatórios no líquido bolhoso ao exame histopatológico. Porém, esse dado pode ser modifica-

do em casos de infecções secundárias. Ressalta-se, também, a possibilidade de as lesões orais do pênfigo vulgar estarem associadas a outras infecções causadas por diferentes agentes, tal como o vírus herpes simples.

Já o penfigóide das membranas mucosas apresenta, inicialmente, lesões vesículo-bolhosas/erosivas que podem lembrar o líquen plano, mas a análise histológica esclarece o diagnóstico. Suas lesões podem permanecer por semanas e resultar cicatriz.

O líquen plano é uma doença imunológica mucocutânea com ampla gama de manifestações clínicas, podendo acometer mucosas oral ou genital, pele, couro cabeludo e unhas. Devido ao grande número de casos relatados, parece evidente que as formas orais do líquen plano são as mais comuns, sendo normalmente conhecidas como líquen plano oral (LPO). Clinicamente, o LPO pode manifestar-se em três formas clínicas: reticular, eritematosa (atrofiado) ou erosivo (ulcerado). A forma reticular é caracterizada por estrias ou elevações filiformes esbranquiçadas formando as estrias de Wickhan na mucosa oral. As lesões eritematosas e erosivas do LPO resultam em graus variados de desconforto. De forma geral, os aspectos clínicos do LPO são característicos e relevantes para fornecer o diagnóstico da doença e incluem pequenas lesões de mucosa, elevadas, brancas, rendilhadas, em pápulas ou placas, podendo assemelhar a leucoplasia. Estas lesões são normalmente múltiplas e quase sempre têm uma distribuição bilateral e simétrica. A mucosa oral, língua, especialmente seu dorso, gengiva, mucosa labial e lábio inferior geralmente são os locais mais afetados. Apesar desses achados, a biópsia é recomendada para confirmar o diagnóstico clínico, e particularmente para se excluir displasias e malignidades. As características histopatológicas clássicas incluem: liquefação da camada basal, combinada com um intenso infiltrado linfocítico subepitelial, com eosinófilos na interface epitélio-tecido, chamados corpos de Civatte, além de ausência de cunes papilares, e camada espinhosa de espessura variada hiperplásica ou normalmente em forma de “serra-dente”, apresentando graus diferentes de orto ou paraqueratosis.

O eritema multiforme, este é uma alteração mucocutânea rara, e com etiologia desconhecida. Pode afetar a cavidade oral isoladamente, ou a pele e outras áreas mucosas do corpo. Quando as afecções se dão na cavidade oral, estas geralmente se caracterizam pelos lábios ficarem rachados, sangrentos e com formação de crostas. Com a evolução do quadro, as lesões se tornam difusas e se espalham para o interior da cavidade oral. O diagnóstico final é firmado a partir da história e achados clínicos e histopatológico. Ainda, a forma grave do eritema multiforme, no seu estágio bolhoso, é denominada **síndrome de Stevens-Johnson**. A erupção bolhosa inflamatória nesta síndrome, pode envolver não apenas a mucosa orofaríngea, mas também conjuntivas, pálpebras e mucosa genital.

Vale salientar, ainda, que várias pessoas podem apresentar algum tipo de ulceração, não necessariamente decorrente de um trauma específico, e, por isso, não apresentando ao clínico uma etiologia definida da úlcera. Nesse caso, tais lesões são ditas **úlceras aftosas recorrentes**, com fator imunológico predisponente. As **úlceras aftosas** podem apresentar diâmetro de até 1 cm e serem isoladas ou em número de até 10. Assim como as úlceras traumáticas, estas também cicatrizam dentro de 7 a 10 dias, sem deixar cicatriz. As **aftas maiores**, contudo, apresentam-se com diâmetro superior a 1 cm, geralmente únicas e com bordas irregulares, profundas e podem permanecer por semanas a meses na mucosa não queratinizada. Curam-se, mas deixam cicatriz. As **aftas herpetiformes** podem se apresentar em número bastante grande, chegando até 200, ocorrendo na mucosa não queratinizada, de forma recorrente, em pacientes saudáveis. Além das úlceras aftosas recorrentes, a **síndrome de Behçet** e o **lúpus eritematoso** são outras condições imunológicas nas quais o aparecimento de úlceras orais é comum, onde a história e os achados clínicos são importantes para a determinação do diagnóstico. Em relação ao lúpus eritematoso, existem dois tipos, o **discóide (LED)** e o **sistêmico (LES)**. Para o primeiro, as lesões devem ser distinguidas das lesões do líquen plano oral (LPO), e atentar-se para o fato de que pequenas lesões labiais do LED tentem a pré-malignização.

### 25.1.8 LESÕES COM CAUSAS INCERTAS OU DESCONHECIDAS

Esse grupo de condições inclui o **Granuloma Não Letal da Linha Média**, **Epidermólise Bolhosa** e **Sialometaplasia Necrosante**. Tais doenças são raras e todas se caracterizam, dentre outros achados não menos importantes, pelo aparecimento de úlceras necróticas, as quais podem surgir por perfurações de cartilagens no caso do Granuloma Não Letal de Linha Média, ou serem decorrentes de bolhas na Epidermólise Bolhosa, ou ainda como resultado de trauma no local da injeção de anestesia no palato, no caso de Sialometaplasias. Estas condições, se frequentemente repetidas, lembram as úlceras malignas.

## 25.2 INFLAMAÇÕES DAS GLÂNDULAS SALIVARES

### 25.2.1 QUEILITE GLANDULAR

A **queilite** (do grego *Keilos* = lábios) **glandular** é uma afecção rara, confundida clinicamente com a queilite actínica, caracterizada por um aumento das glân-



dulas mucosas e produção mucopurulenta através de ductos salivares dilatados. Desordem inflamatória rara, a afecção envolve as glândulas salivares menores e caracteriza-se pelo aumento de volume e ulceração focal labial. Lesões similares são ocasionalmente descritas em qualquer outra área da cavidade oral com a denominação alternativa de estomatite glandular. A queilite glandular pode indicar, muitas vezes, uma neoplasia, doenças imunossupressoras ou doenças inflamatórias relacionadas à deficiência na higiene oral.

A etiologia ainda é bastante controvertida, e, durante anos, vem sendo acrescentados variados agentes etiológicos: fatores genéticos (herança autossômica dominante), tabagismo, higiene oral deficiente, infecção bacteriana, distúrbios emocionais, respiração bucal, imunossupressão (portadores de HIV, pacientes transplantados).

O sítio mais comum de ocorrência é o lábio inferior, embora lábio superior e palato tenham sido descritos na literatura. A condição afeta geralmente homens adultos de meia idade e idosos, entretanto poucos casos mostram ocorrência em crianças e mulheres, além de ocorrência em indivíduos que apresentam lábio duplo.

A progressão da queilite glandular inicia com o ressecamento e formação de crostas nos lábios, com múltiplas lesões superficiais semelhantes à mucocèle. Quando infectadas, as lesões passam de um estágio superficial para um estágio supurativo profundo. Os indivíduos afetados apresentam-se com tumefação, eversão labial e redução da mobilidade do lábio inferior em consequência da hipertrofia e inflamação das glândulas. As aberturas dos ductos das glândulas salivares menores tornam-se inflamadas e dilatadas, apresentando-se como pontos vermelhos ou negros na mucosa labial. Uma secreção mucoviscosa pode ser expelida pelos ductos espontaneamente ou pela compressão do lábio.

Os achados histopatológicos não são específicos e incluem epitélio superficial escamoso estratificado queratinizado com áreas de degeneração, acantose irregular, infiltrado linfoplasmocitário profundo e sialodenite crônica. Em alguns casos, os ductos das glândulas salivares se estendem para a superfície. Metaplasia escamosa dos ductos salivares, atrofia acinar, áreas de fibrose, trajetos fistulosos e material mucopurulento podem ser observados

A queilite glandular apresenta-se em três formas, que correspondem a uma evolução lenta do quadro:

- queilite glandular simples (**doença de Puente e Acevedo**) - lábio irregularmente endurecido contendo pápulas puntiformes, evidenciando uma depressão central com fluido espesso e viscoso, às vezes de aspecto leitoso;
- queilite glandular supurativa superficial (**doença de Baelz-Unna**) - corresponde à evolução infecciosa da queilite simples, exibindo um aumento de volume e endurecimento labial com crostas e úlceras; e

- queilite glandular supurativa profunda (Queilite glandular apostematosa/**Doença de von Volkmann**) - infiltrado inflamatório intenso com formação de abscesso e trajeto ou múltiplos trajetos fistulosos intercomunicantes.

Em alguns casos, observam-se mudanças displásicas do epitélio de recobrimento da superfície, podendo estar associado ou ser um indicador para o carcinoma de células escamosas.

O diagnóstico diferencial da queilite glandular inclui granulomatose orofacial, mucocelos múltiplas e fibroses císticas. A queilite glandular pode surgir a partir da evolução de queilites actínicas ou pode ocorrer concomitantemente.

O tratamento, de acordo com o quadro clínico, varia da redução dos fatores predisponentes à utilização de bálsamos e protetores solares em pacientes expostos excessivamente ao sol. Nas lesões superficiais, tratamentos conservadores podem ser instituídos, como, por exemplo, a utilização de esteróides tópicos ou intralesionais, anti-histamínicos e antibióticos. A cultura do exsudato purulento drenado da lesão pode ser necessária para a escolha do antibiótico apropriado. Nos casos mais agressivos ou refratários à terapia conservadora, a intervenção cirúrgica – criocirurgia – pode ser necessária à correção da eversão labial e controle dos focos de infecção das glândulas salivares menores.

### 25.2.2 SIALADENITE

**Sialadenites** ou **sialoadenites** compreendem todos os processos inflamatórios que acometem as glândulas salivares. Caracteristicamente são acompanhadas de dor, aumento de volume e redução do fluxo salivar da glândula acometida. São encontradas mais frequentemente em idosos, entretanto, recém-nascidos e crianças prematuras podem ser acometidas. A incidência média desta doença varia de 0.01% a 0.02% de todas as internações hospitalares. A patogênese das sialoadenites envolve uma combinação de diversos fatores etiológicos que contribuem para a redução do fluxo salivar. Infecções retrógradas do parênquima glandular por microorganismos da cavidade oral, quadros repetidos de inflamação aguda, causando metaplasia do epitélio ductal e aumento do conteúdo de muco, estase e consequentes episódios de inflamação podem estar relacionados ao desenvolvimento da afecção. Má higiene oral, obstrução do ducto por sialolitíase, tumores ou corpo estranho são considerados fatores locais que podem levar ao desenvolvimento das sialoadenites. O quadro infeccioso pode estar restrito à glândula ou disseminar-se para os espaços fasciais cervicais.

O fator-chave para o desenvolvimento das sialadenites é a interrupção ou redução do fluxo normal de saliva, pois é a secreção contínua de saliva que previne obstruções e ajuda a remover os microorganismos do sistema ductal da glândula.

Obstruções ductais recidivantes ou persistentes (mais comumente devido à sialolitíase) podem levar a uma sialadenite crônica. Fatores sistêmicos também podem predispor o paciente a um quadro inflamatório das glândulas salivares, incluindo diabetes e alcoolismo, desordens autoimunes, como a síndrome de Sjögren, diminuição do fluxo salivar secundária a medicações (antidepressivos, anticolinérgicos e diuréticos) e desidratação pós-cirúrgica, podem aumentar as chances de aparecimento das sialadenites. A maioria dos pacientes com sialadenite se encontra debilitada ou desidratada. Em crianças, o aparecimento do quadro relaciona-se principalmente com desidratação, alergia e hereditariedade. Diminuição do fluxo salivar secundária a tratamento radioterápico da cabeça e do pescoço também pode predispor a glândula à infecção ascendente.

O quadro agudo é mais comum na glândula parótida, sendo bilateral em 10% a 25% dos casos. As manifestações clínicas mais comuns incluem eritema, edema, aumento de temperatura e enrijecimento da área glandular afetada, podendo estar acompanhados de febre. O envolvimento inflamatório do parênquima glandular e a subsequente estimulação dos nervos sensoriais próximos à cápsula da glândula respondem pela dor frequentemente associada. O exame intraoral mostra eritema na abertura do ducto salivar. Muito frequentemente, uma coleção purulenta pode ser drenada da glândula quando esta é palpada.

Edema unilateral ou bilateral acompanhado de inchaço da glândula pode persistir por dias ou meses. Durante este período, remissões e exacerbações podem se alternar de forma recorrente. Este estado clínico pode resultar na formação de abscessos na glândula afetada e febre/prostração podem acompanhar os quadros de exacerbação. Os sinais intraorais incluem edema e eritema da abertura do ducto e formação de placa purulenta. Embora o diagnóstico se baseie apenas na sintomatologia, achados imaginológicos podem ter utilidade, sendo a radiografia comum o método mais simples e de baixo custo, principalmente no diagnóstico da sialolitíase. No caso da avaliação do ducto submandibular, podem ser necessárias variações na técnica radiográfica oclusal inferior convencional. A sialografia é uma opção de exame para visualizar a anatomia do sistema ductal das glândulas salivares maiores, sendo observada uma dilatação do sistema acinar com sialectasias (dilatações ductais) em forma de “árvore com frutos”. Atualmente esta técnica está em desuso e seu alto custo associado à pequena disponibilidade para a realização são algumas desvantagens. A ultrassonografia tem sido utilizada para se avaliar conteúdos sólidos e císticos das glândulas salivares. As imagens ecográficas indicativas de sialoadenite mostram-se como pequenas nodularidades hipoeóicas, que correspondem com as sialectasias da sialografia. Na tomografia computadorizada observa-se a dilatação das paredes dos ductos principais das glândulas salivares. A glândula se apresenta com um aumento de

volume e áreas de pouco contraste, refletindo uma infiltração celular inflamatória. Cálculos salivares podem ser facilmente detectada com esta técnica, sendo o alto custo sua principal limitação para o emprego sistemático.

Para os casos que apresentam uma região de crescimento com consistência endurecida na área glandular, a história detalhada e os exames clínico e imagiológico do paciente são extremamente importantes para a exclusão de neoplasias. A biópsia por aspiração com agulha fina é de grande utilidade para o diagnóstico de neoplasias de cabeça e pescoço, especialmente para as glândulas salivares. Também se incluem no diagnóstico diferencial outras doenças como a infecção por vírus da imunodeficiência humana (HIV) que pode se apresentar como uma hipertrofia glandular bilateral, geralmente da glândula parótida, fibrose cística, *Diabetes Mellitus*, sarcoidose, **sialolitíase** e malnutrição.

Mais de 80% dos casos de sialadenites são causados por *Staphylococcus aureus*. Entretanto, a incidência de casos de sialoadenites causada por anaeróbios estritos tem aumentado. Anaeróbios estritos ou uma combinação de aeróbios e anaeróbios tem sido registrado. Os anaeróbios mais predominantes incluem bacilos Gram-negativos (como *Prevotella* e *Porphyromonas* spp.), *Fusobacterium* spp., *Peptostreptococcus* spp., *Streptococcus* spp. (incluindo *S. pneumoniae*) e bacilos Gram-positivos (incluindo *Escherichia coli*). Bactérias Gram-negativas são mais freqüentes em pacientes hospitalizados. Microorganismos menos freqüentemente encontrados incluem *Haemophilus influenza*, *Klebsiella pneumoniae*, *Salmonella* spp., *Pseudomonas aeruginosa*, *Treponema pallidum* e *Eikenella corrodens*.

As modalidades de tratamento incluem intervenções tanto clínicas quanto cirúrgicas. Entretanto, a chave para o tratamento das sialadenites está no correto diagnóstico da condição patológica associada e a reidratação. A terapia inicial deve incluir ingestão de líquidos, acompanhamento nutricional, termoterapia, massagem da área afetada, uso de sialogogos (substâncias que estimulam o fluxo salivar), higiene oral adequada e antibioticoterapia. Como sialogogo, sugere-se o uso de suco limão três vezes ao dia com o intuito de estimular o fluxo salivar. Antibióticos do grupo das penicilinas constituem o medicamento de primeira escolha para o tratamento das sialadenites infecciosas, embora a terapia antibiótica possa ser individualizada para um microorganismo específico quando a cultura e testes de sensibilidade forem disponíveis. Para os casos crônicos, geralmente recorrentes, a politerapia antibiótica com espectro de ação contra aeróbios e anaeróbios deve ser considerada.

A drenagem cirúrgica da glândula está indicada quando o tratamento clínico não obtiver sucesso, conforme o **Quadro 25.1**. Anormalidades glandulares como cálculos, obstruções de muco ou contrações benignas podem requerer cirurgia para se evitar o desenvolvimento de uma futura sialoadenite crônica recorrente.



**Quadro 25.1 – Condições que indicam a necessidade de intervenção cirúrgica em sialadenites (incisão e drenagem da glândula).**

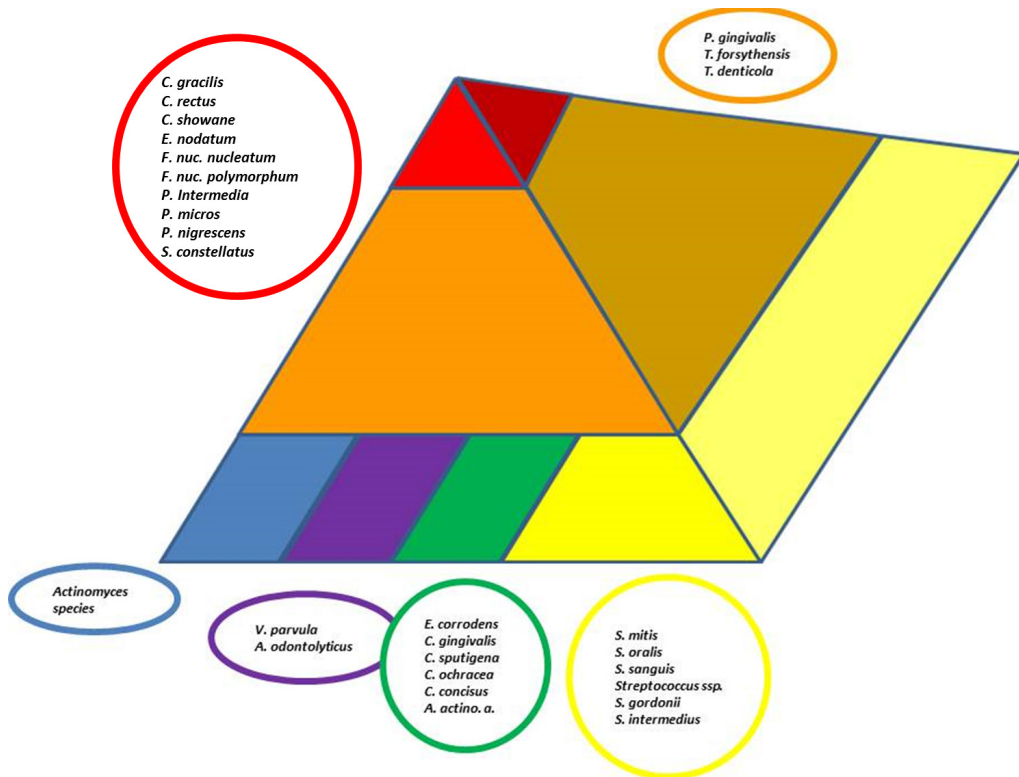
- a) ausência de melhora depois de três a cinco dias de antibioticoterapia;
- b) envolvimento do nervo facial (quando a glândula parótida é acometida);
- c) envolvimento de estruturas adjacentes vitais (espaço faríngeo lateral, espaços fasciais profundos); e
- d) formação de grandes abscessos dentro do parênquima glandular.

FONTE: GOMES, R.T. et al. *Arquivos em Odontologia*, v. 42, n. 4, p. 257-336, 2006.

## 25.3 DOENÇAS PERIODONTAIS

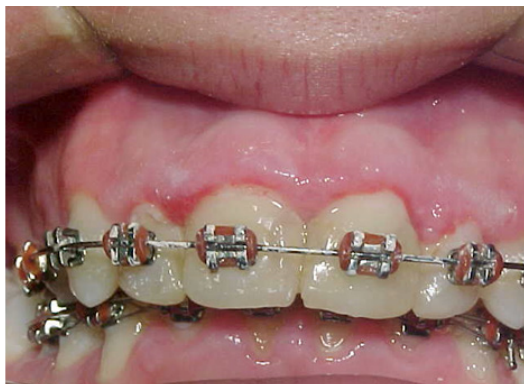As doenças periodontais (periodontites) estão entre as doenças crônicas mais comuns em humanos, afetando 5 a 30% da população adulta de 25 a 75 anos de idade, sendo a principal causa de perdas dentárias após os 50 anos de idade. São entidades multifatoriais, usualmente iniciadas por coleção bacteriana organizada em biofilme dental específico (**Figura 25.1**), embora possam ocorrer manifestações independentes de biofilme (**Quadro 25.2**), que ativam mecanismos teciduais inflamatórios e imunológicos, conduzindo à destruição dos tecidos periodontais (gengiva, osso alveolar, ligamento periodontal e cimento). Fatores de risco (falta de higiene, tabagismo, alcoolismo) e condições sistêmicas diversas respondem pelas diferenças clínicas na severidade e prevalência das periodontites.

Clinicamente, as doenças periodontais variam desde uma **gingivite** localizada, onde podem ser observadas área eritematosa na região de gengiva livre no entorno cervical do elemento dentário (**Figura 25.2**), sangramento espontâneo ou funcional (durante escovação ou mastigação), até a periodontite generalizada, com edema, hiperplasia, formação de bolsas no lugar do sulco gengival natural, necrose, pseudomembrana de fibrina e produtos bacterianos, halitose severa, ulceração e eversão purulenta das papilas interdentais (**Figura 25.3**). A perda de inserção da gengiva é um sinal patognomônico de periodontites de longa duração (**Figura 25.4**). Nos casos mais avançados, a perda óssea resulta na mobilidade extrema com necessidade de avulsão do(s) elemento(s) dentário(s) envolvido(s). A classificação atual das doenças periodontais considera tanto aspectos clínicos quanto interação entre fatores etiológicos e tempo de desenvolvimento das doenças, assim como sua associação a condições sistêmicas (**Quadro 25.2**).

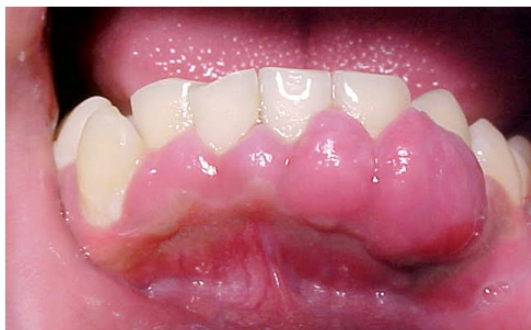

**Figura 25.1** – Microbiologia das doenças periodontais. A base da pirâmide é composta por espécies que colonizam a superfície dental no espaço subgingival nos estágios iniciais da formação do biofilme. O complexo laranja torna-se numericamente dominante posteriormente, e é apenas após o estabelecimento deste que ocorre o crescimento das espécies do complexo vermelho, mais patogênicas.

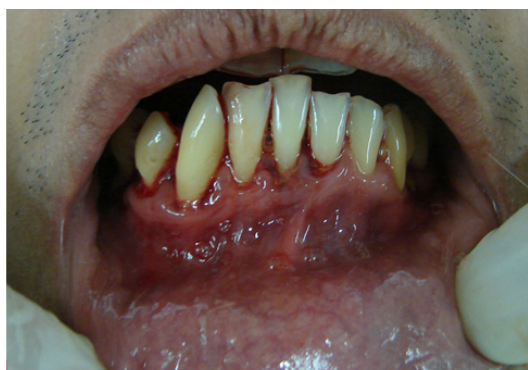FONTE: SOCRANSKY, S.S.; HAFFAJEE, A.D. Periodontology 2000, v. 28, p. 12-55, 2002.



**Figura 25.2** – Gengivite marginal: área eritematosa no contorno parabolóide gengival superior. Note-se o acúmulo de matéria alba (biofilme + restos alimentares) provavelmente devido a dificuldades de higienização em virtude de aparelho ortodôntico.



**Figura 25.3** – Hiperplasia gengival associada a biofilme dental: cobertura de gengiva hiperplásica, sangrante ao toque, o que denuncia processo inflamatório subjacente. Note-se a presença de matéria alba (biofilme + restos alimentares) na cervical do canino direito, e presença generalizada de biofilme nas superfícies dentárias.



**Figura 25.4** – Periodontite crônica generalizada: perda de inserção da gengiva, com exposição radicular, sangramento espontâneo, halitose e mobilidade dos elementos dentários. Note-se que apenas o tracionamento labial já causou



o sangramento.

### Quadro 25.2 – Classificação atual das Doenças e Condições Periodontais.

<p>I. Doenças gengivais</p> <p>A. Dependentes de placa</p> <ol style="list-style-type: none"> <li>1. Associadas apenas com placa dental           <ol style="list-style-type: none"> <li>a. Sem outros fatores contribuintes</li> <li>b. Com fatores contribuintes locais (ver item VIII A)</li> </ol> </li> <li>2. Modificadas por fatores sistêmicos           <ol style="list-style-type: none"> <li>a. Associadas ao sistema endócrino               <ol style="list-style-type: none"> <li>1) Associadas à puberdade</li> <li>2) Associadas ao ciclo menstrual</li> <li>3) Associadas à gravidez                   <ol style="list-style-type: none"> <li>a) Gengivite</li> <li>b) Granuloma piogênico</li> </ol> </li> <li>4) Associadas ao diabetes melitus</li> </ol> </li> <li>b. Associadas a discrasias sanguíneas               <ol style="list-style-type: none"> <li>1) Associadas a leucemia</li> <li>2) Outras</li> </ol> </li> </ol> </li> <li>3. Modificadas pelo uso de medicamentos           <ol style="list-style-type: none"> <li>a. Influenciadas por drogas               <ol style="list-style-type: none"> <li>1) Hiperplasia gengival</li> <li>2) Gengivite                   <ol style="list-style-type: none"> <li>a) Associada ao uso de contraceptivos orais</li> <li>b) Outras</li> </ol> </li> </ol> </li> </ol> </li> <li>4. Modificadas pela desnutrição           <ol style="list-style-type: none"> <li>a. Por deficiência de ácido ascórbico</li> <li>b. Outras</li> </ol> </li> </ol> <p>B. Independentes de placa</p> <ol style="list-style-type: none"> <li>1. Induzidas por bactérias específicas           <ol style="list-style-type: none"> <li>a. Associadas a <i>Neisseria gonorrhoea</i></li> <li>b. Associadas a <i>Treponema pallidum</i></li> <li>c. Associadas a estreptococos</li> <li>d. Outras</li> </ol> </li> <li>2. De origem viral           <ol style="list-style-type: none"> <li>a. Infecções por herpes vírus               <ol style="list-style-type: none"> <li>1) Gengivoestomatite herpética primária</li> <li>2) Herpes oral recorrente</li> <li>3) Varicela zoster</li> </ol> </li> <li>b. Outras</li> </ol> </li> </ol>	<ol style="list-style-type: none"> <li>3. De origem fúngica           <ol style="list-style-type: none"> <li>a. Infecções por cândida               <ol style="list-style-type: none"> <li>1) Candidose gengival generalizada</li> </ol> </li> <li>b. Eritema gengival linear</li> <li>c. Histoplasmose</li> <li>d. Outras</li> </ol> </li> <li>4. De origem genética           <ol style="list-style-type: none"> <li>a. Fibromatose gengival hereditária</li> <li>b. Outras</li> </ol> </li> <li>5. Manifestação de condições sistêmicas           <ol style="list-style-type: none"> <li>a. Desordens mucocutâneas               <ol style="list-style-type: none"> <li>1) Líquen plano</li> <li>2) Penfigóide</li> <li>3) Pênfigo vulgar</li> <li>4) Eritema multiforme</li> <li>5) Lupus eritematoso</li> <li>6) Induzido por drogas</li> <li>7) Outras</li> </ol> </li> <li>b. Reações alérgicas a:               <ol style="list-style-type: none"> <li>1) Materiais restauradores dentários                   <ol style="list-style-type: none"> <li>a) Mercúrio</li> <li>b) Níquel</li> <li>c) Acrílico</li> <li>d) Outras</li> </ol> </li> <li>2) Reações a:                   <ol style="list-style-type: none"> <li>a) Dentifrícios</li> <li>b) Enxaguatórios bucais</li> <li>c) Aditivos de gomas de mascar</li> <li>d) Aditivos de alimentos</li> </ol> </li> <li>3) Outras</li> </ol> </li> </ol> </li> <li>6. Lesões traumáticas           <ol style="list-style-type: none"> <li>a. Injúrias químicas</li> <li>b. Injúrias físicas</li> <li>c. Injúrias térmicas</li> </ol> </li> <li>7. Reações de corpo estranho</li> <li>8. Não especificadas</li> </ol>
---	--

## II. Periodontites Crônicas

- A. Localizadas
- B. Generalizadas

## III. Periodontites agressivas

## IV. Periodontites como manifestações de condições sistêmicas

## A. Associadas a desordens hematológicas

- 1. Neutropenia adquirida
- 2. Leucemias
- 3. Outras

## B. Associadas a desordens genéticas

- 1. Neutropenia cíclica e familiar
- 2. Síndrome de Down
- 3. Síndromes de deficiência de adesão do leucócito
- 4. Síndrome de Papillon-Lefèvre
- 5. Síndrome de Chediak-Higashi
- 6. Síndrome da histiocitose
- 7. Síndrome de Cohen
- 8. Síndrome de Ehlers-Danlos
- 9. Hipofosfatasia
- 10. Outras

## C. Não especificadas

## V. Doenças periodontais necrosantes

- A. Gingivite ulcerativa necrosante (GUN)
- A. Periodontite ulcerativa necrosante (PUN)

## VI. Abscessos do periodonto

- A. Abscesso gengival
- B. Abscesso periodontal
- A. Abscesso pericoronar

## VII. Associadas com lesões endodônticas

- A. Lesões endo-perio combinadas

## VIII. Deformidades adquiridas ou do desenvolvimento

- A. Fatores locais relacionados ao dente que interferem ou predispoem à gengivite/periodontite induzida por placa
  - 1. Fatores anatômicos do dente
  - 2. Restaurações dentárias/aparelhos
  - 3. Fraturas radiculares
  - 4. Reabsorção radicular cervical e pérolas de cimento

## B. Deformidades mucogengivais do entorno dentário

- 1. Recessão gengival
  - a. Nas superfícies vestibular ou lingual
  - b. Nas superfícies interproximais (papilares)
- 2. Perda de gengiva queratinizada
- 3. Profundidade de vestibulo diminuída
- 4. Freio aberrante/posição muscular aberrante
- 5. Excesso de gengiva
  - a. Pseudo-balsa
  - b. Margem gengival inconsistente
  - c. Linha de sorriso alta
  - d. Hiperplasia gengival
- 6. Coloração anormal

## C. Deformidades mucogengivais do rebordo edêntulo

## D. Trauma oclusal

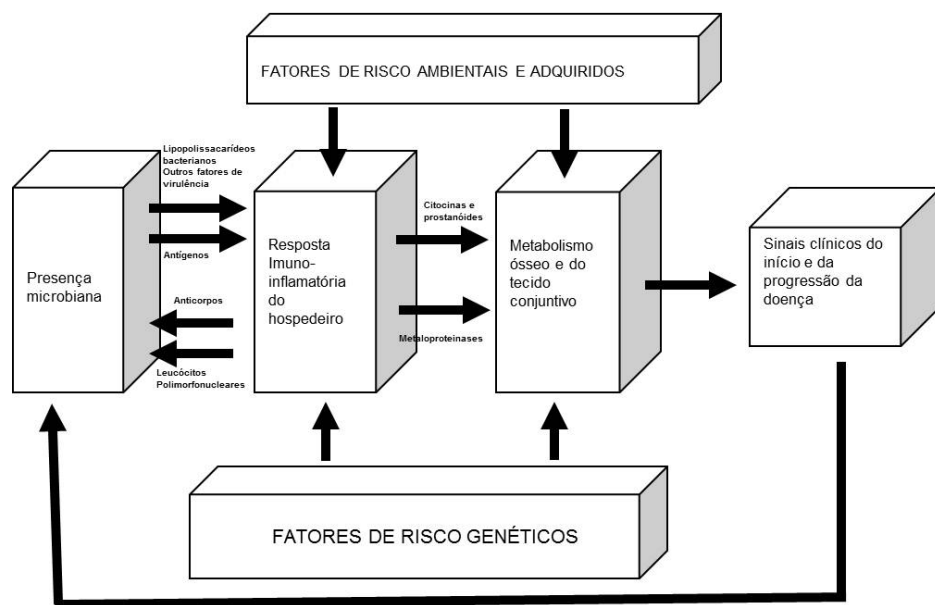
FONTE: ARMITAGE, G.C. *Annals of Periodontology*, v. 4, n. 1, p. 1-6, 1999.

Periodontites são, principalmente, resultados do desbalanço entre microbiota oral e susceptibilidade do hospedeiro. A patogênese das doenças periodontais está sumariada na **Figura 25.5**. Aspectos sócioeconômicos não parecem ter grande influência na sua prevalência e severidade. Contudo, a taxa de progressão da doença periodontal pode mudar com a idade, em virtude do decréscimo natural da capacidade de reparo do periodonto deficiente, mormente em indivíduos que desenvolveram a condição na fase adulta jovem. É extremamente incomum, portanto, idoso com dentição relativamente intacta desenvolver subitamente surtos de periodontite.

A Academia Americana de Periodontia indica que fatores determinantes como gênero e risco, como placa dental e microbiota, uso do tabaco e condições sistêmicas relacionam-se às doenças do periodonto. Problemas periodontais são mais frequentes e graves em homens, provavelmente mais relacionado a um padrão comportamental do que com predisposição genética, visto que homens são menos cuidadosos com a higiene oral. Níveis altos de gengivites estão relacionados a baixas condições socioeconômicas. Essa correlação com periodontites é menos direta. A relação entre higiene oral pobre e periodontite não é tão direta quanto higiene oral pobre e gengivite. Placa e cálculo supragengival (popularmente conhecido como tártaro) não mantêm sempre uma relação direta com periodontite grave, embora tenham implicações. Por outro lado, o acúmulo de placa bacteriana, associada a sangramento e determinadas cepas bacterianas (**Figura 25.1**) podem ser implicadas na periodontite. Há que se considerar também a capacidade de resposta do hospedeiro. Estudos apontam uma associação inequívoca e independente de outros fatores, do tabagismo com a doença periodontal. Esse efeito se dá provavelmente pela deficiente resposta imunológica do fumante, que possui apenas fração da capacidade inflamatória normal. Algumas síndromes associadas com defeitos nos leucócitos polimorfonucleares – síndrome de Chediak-Higashi, síndrome de Down, síndrome de Papillon-Lefèvre – parecem estar relacionadas com a predisposição sistêmica a periodontite. A síndrome da imunodeficiência adquirida e a diabetes melito podem exacerbar os efeitos de uma periodontite. Fatores de risco genéticos não são exclusivos, e seus efeitos explicam apenas uma parte da variação na ocorrência de condições periodontais agressivas, e em menor grau, de periodontites crônicas. Fatores ambientais e demográficos, incluindo o efeito modificador do tabaco, e variabilidade na ocorrência de certos genótipos em diferentes grupos étnicos devem estar envolvidos.

O tratamento das condições periodontais é dependente das características clínicas de cada caso. A terapêutica periodontal é baseada na remoção dos agen-

tes causais (raspagem/alisamento de raízes e coroas dentárias) e diminuição dos fatores de risco. A remoção mecânica do biofilme deve ser concomitante ao condicionamento do paciente por via das instruções de higiene oral. Quadros agudos e crônicos recorrentes podem requerer antibioticoterapia. O uso de quimioterápicos locais, principalmente na forma de enxaguatórios, estão recomendados, principalmente após a terapêutica mecânica. Enxaguatórios bucais à base de clorexidina são os mais indicados. Os casos onde ocorreu grande destruição do periodonto devem ser primeiramente submetidos ao tratamento básico antes do tratamento cirúrgico plástico reconstrutor.



**Figura 25.5** – Patogênese das doenças periodontais.

FONTE: PAGE. R.C. *Annals of Periodontology*, v. 3, n. 1, p. 108-120, 1998.

## 25.4 DOENÇAS DA POLPA DENTÁRIA

O diagnóstico preciso das enfermidades que afetam o tecido pulpar ainda representa um desafio. Distintos tipos de injúria (preparos cavitários, fraturas coronárias, infiltração em restaurações, cárie, componentes de restaurações de resina composta) podem causar dano à polpa. Ademais, fatores fisiológicos, como idade, podem determinar o surgimento de alterações estruturais da polpa, como: redu-

ção do volume pulpar, áreas de calcificação e fibrose. Entretanto, a causa predominante de dano é a injúria bacteriana, manifestada clinicamente como cárie dental.

A persistência do estímulo lesivo sobre o complexo dentina-polpa resultará em hiperemia do tecido pulpar subjacente, representando o primeiro estágio da resposta inflamatória, condição potencialmente reversível, desde que ocorra a retirada do estímulo. A hiperemia decorre da vasodilatação determinada por mediadores inflamatórios (**histamina, bradicinina, prostaglandinas**) que resulta em aumento do fluxo sanguíneo, extravasamento vascular de proteínas plasmáticas, com formação de edema e aumento da pressão sobre vasos e nervos, determinando o aparecimento de dor.

Histamina e bradicinina podem causar dor por ação direta sobre fibras do tipo C, enquanto prostaglandinas reduzem o limiar de resposta destas fibras a esses mediadores, tornando-as mais sensíveis, surgindo uma dor pulsátil e espontânea. Semelhante ao observado em outros tecidos, a resposta inflamatória do tecido pulpar cobre os sinais cardinais da inflamação (rubor, calor, edema, dor e perda de função), apresentando, entretanto, algumas peculiaridades, uma vez que o tecido pulpar é muito mais sensível ao crescimento de pressão determinado pelo edema em virtude da sua localização entre paredes rígidas de dentina.

A progressão da resposta inflamatória no tecido pulpar pode ser categorizada como **pulpite reversível**, quando o tecido pulpar é passível de recuperação ou **pulpite irreversível**, que denota um processo degenerativo com necrose com tecido pulpar.

#### 25.4.1 PULPITE REVERSÍVEL E IRREVERSÍVEL

Considerando-se a localização anatômica da polpa, o que impede sua inspeção clínica direta, o diagnóstico das alterações pulpares está geralmente embasado apenas em um dos sinais cardinais da inflamação, que é a dor.

A dor observada durante a resposta inflamatória aguda é, principalmente, oriunda da pressão exercida pelo edema sobre terminações nervosas. Com a cronificação do quadro, entretanto, o tecido pulpar é alvo de necrose, de modo que a dor, frequentemente, está ausente. Com a sintomatologia dolorosa é possível determinar, geralmente, se o quadro é reversível ou não.

A avaliação da Odontalgia deve incluir história prévia de dor no(s) dente(s) em questão. A odontalgia prévia indica que a polpa está gravemente inflamada, provavelmente já evoluindo com áreas de necrose. É importante também identificar a intensidade desta dor. Quando o paciente refere uma dor de intensidade leve-moderada, sem história prévia, existe uma grande chance da pulpite ser reversível. Nestes casos, o exame clínico revela restaurações ou lesões de cárie extensas, sem exposição pulpar. À análise histológica, observa-se tecido conjun-

tivo ainda organizado, porém apresentando hiperemia e infiltrado inflamatório leve ou moderado.

O tratamento da pulpíte reversível consiste na remoção do agente irritante e proteção do complexo dentina-polpa. Como terapêutica coadjuvante, o uso de anti-inflamatórios não esteroidais (AINES) sistêmicos está recomendado.

A pulpíte reversível deve ser diferenciada clinicamente da **hipersensibilidade dentinária**, decorrente da movimentação de fluidos nos túbulos dentinários, em virtude da exposição de dentina radicular. A manifestação clínica destas duas entidades é muito semelhante, com dor de curta duração que desaparece após a retirada do estímulo. Entretanto, a hipersensibilidade dentinária ocorre na ausência dos agentes etiológicos típicos da pulpíte, como lesões de cárie ou restaurações defeituosas.

Por outro lado, quando o paciente refere história prévia de dor na unidade dentária em questão, com sintomatologia dolorosa mais intensa (de moderada a grave) a polpa provavelmente está na categoria de pulpíte irreversível. O exame clínico mostra restaurações defeituosas ou lesões de cárie, que uma vez removidas revelam a exposição pulpar. Entretanto, a pulpíte irreversível também pode se apresentar de forma assintomática. A despeito da ausência de dor, esse quadro poderá evoluir para necrose completa da polpa, caso não seja instituído o tratamento. A análise histológica revela intensa congestão venular, necrose e infiltrado inflamatório de moderado a grave. O alívio dos sintomas requer o tratamento endodôntico ou a exodontia, quando não for possível a preservação do dente afetado. Ademais, a administração sistêmica de AINES pode ser de grande valor no alívio da sintomatologia dolorosa.

Além do exame clínico e anamnese, os testes de vitalidade pulpar podem fornecer subsídios para um pleno diagnóstico.

Teste térmico: extremos de temperatura em polpas comprometidas causam dor aguda, localizada e de curta duração, decorrente do movimento de fluidos no interior dos túbulos dentinários. No caso de polpa saudável o paciente refere dor segundos depois, pela manutenção do estímulo. O teste térmico é realizado com neve carbônica (-780C) bastões de gelo (00C) ou guta-percha aquecida (760C). É importante enfatizar que a exposição do dente a esses extremos de temperatura não causa efeitos deletérios sobre a polpa. Na pulpíte reversível, o dente afetado responde de modo mais intenso ao frio, com o paciente referindo dor de leve a moderada, imediata, que cessa após a remoção do estímulo. Entretanto, é possível que o dente responda de forma semelhante a um dente saudável, dificultando o diagnóstico. Nas pulpites irreversíveis sintomáticas, a dor pode ser espontânea, pulsátil e contínua, que persiste após a retirada do estímulo. Nestes casos, o calor amplia a resposta, uma vez que promove vasodilatação e aumento da pressão

tecidual, enquanto o frio alivia a dor via vasoconstricção. A resposta negativa aos testes térmicos pode caracterizar a necrose pulpar.

**Teste elétrico:** a utilização de estimulação elétrica controlada em dentes com vitalidade pulpar gera um potencial de ação rápido com surgimento de dor. Resultados falsos positivos podem ocorrer em dentes multirradiculares nos quais o tecido pulpar pode ainda estar vital em uma das raízes. Alguns fatores podem reduzir a sensibilidade ao teste elétrico: movimentação ortodôntica, trauma, hipertireoidismo e calcificações do canal radicular. Nos casos de pulpíte reversível, o dente responde a uma intensidade de corrente menor do que aquela usada para um dente hígido. Os dentes acometidos por pulpíte irreversível respondem ao teste elétrico apenas em intensidades de corrente muito elevadas.

**Teste de percussão:** quando a resposta inflamatória já alcançou a área periapical, é possível a ocorrência de sensibilidade à percussão. Tanto na pulpíte reversível quanto nos estágios iniciais da pulpíte irreversível não se observa sensibilidade à percussão. A ocorrência de dor após a percussão sugere a existência de necrose pulpar e geralmente está associada aos quadros de pulpíte irreversível.

#### **PULPITE REVERSÍVEL – CARACTERÍSTICAS CLÍNICAS**

Dor breve e provocada com ausência de sensibilidade espontânea  
 Resposta positiva ao frio com declínio rápido  
 Resposta positiva ao teste pulpar elétrico em um nível de corrente menor do que um dente saudável  
 Ausência de mobilidade e dor à percussão  
 Imagens radiolúcidas coronárias (cáries, restaurações extensas defeituosas) e ausência de imagens radiolúcidas apicais  
 Se diagnosticada precocemente não há necessidade de tratamento endodôntico  
 Terapêutica sintomática de suporte com anti-inflamatórios não esteroidais

#### **PULPITE IRREVERSÍVEL – CARACTERÍSTICAS CLÍNICAS (FASE INICIAL)**

Dor espontânea e prolongada  
 História de dor (moderada-grave) ao frio e à mastigação com declínio lento  
 Aplicação do calor exacerba a dor e do frio causa alívio da dor  
 Ausência de dor à percussão  
 Imagens radiolúcidas coronárias (cáries, restaurações extensas defeituosas) ausência de imagens radiolúcidas apicais  
 Terapêutica sintomática de suporte com anti-inflamatórios não esteroidais, associações de analgésicos opióides com não opióides

#### **PULPITE IRREVERSÍVEL – CARACTERÍSTICAS CLÍNICAS (FASE TARDIA)**

Dor espontânea e prolongada  
 História de dor pulsátil, contínua e perda de função – incapacidade de mastigação na unidade dentária afetada  
 Aplicação do calor exacerba a dor e do frio causa alívio da dor  
 Dor à percussão  
 Resposta a altas correntes no teste pulpar elétrico  
 Imagens radiolúcidas coronárias (cáries, restaurações extensas defeituosas), na cavidade pulpar e região periapical  
 Terapêutica sintomática de suporte com anti-inflamatórios não esteroidais, associações de analgésicos opióides com não opióides

### 25.4.2 REABSORÇÃO INTERNA DENTÁRIA

A **reabsorção interna dentária** representa um estado patológico no qual células clásticas multinucleadas do tecido pulpar iniciam a reabsorção das paredes de dentina da cavidade pulpar em direção ao cimento. É geralmente assintomática, exceto se a reabsorção evoluir com perfuração da estrutura dentária, determinando a exposição da polpa aos fluidos orais. A coroa dentária pode manifestar uma coloração rósea como resultado do adelgaçamento da estrutura dentária, permitindo a visualização do tecido granulomatoso subjacente. Exames radiográficos revelam um alargamento ovóide da câmara pulpar. Embora de etiologia idiopática, a reabsorção interna está geralmente relacionada a traumas, o que poderia explicar sua maior ocorrência em dentes anteriores. A reabsorção interna é considerada uma forma de pulpíte irreversível, portanto, uma vez diagnosticada, o tratamento endodôntico está indicado.

### 25.4.3 PULPITE CRÔNICA HIPERPLÁSICA

A **pulpíte crônica hiperplásica** ou **pólipo pulpar** ocorre quando a cárie, após destruir todo o teto da câmara pulpar, invade a polpa, levando à sua inflamação irreversível, sendo mais comum em dentes imaturos com ápices abertos. O forame apical amplo assegura um excelente suprimento sanguíneo, permitindo que a polpa jovem resista melhor à infecção bacteriana do que uma polpa madura. Isso explica por que os molares decíduos e permanentes são as unidades dentárias comumente afetadas.

O tecido de granulação hiperplásico, vermelho rosado, de consistência firme, se projeta para a cavidade oral a partir da câmara pulpar, ocupando todo o espaço da coroa destruído pela cárie, sendo uma lesão assintomática, exceto quando submetida a forças mastigatórias. A análise histológica revela que este tecido exuberante é formado por tecido conjuntivo, células inflamatórias e pequenos vasos. Ao exame radiográfico, observa-se uma lesão de cárie conectada com a câmara pulpar. A terapêutica a ser adotada consiste no tratamento endodôntico ou exodontia do dente afetado.

#### **PÓLIPO PULPAR - CARACTERÍSTICAS CLÍNICAS**

Cárie profunda na qual já se perdeu toda a dentina do teto da câmara pulpar com exposição da polpa ao meio bucal

Estabelecimento de uma via de drenagem com proliferação do tecido pulpar, devido irritação mecânica e a invasão bacteriana, através da cavidade de cárie com a formação do "pólipo pulpar" (tecido de granulação hiperplásica)

Tecido vermelho rosado, de consistência firme, que se projeta da câmara pulpar, podendo cobrir a maior parte do remanescente da coroa dental

Assintomática, podendo apresentar dor provocada pela pressão da mastigação

Acomete principalmente os molares decíduos e permanentes de pacientes jovens com ápices abertos



## 25.5 DOENÇAS DO PERIÁPICE DENTÁRIO

Interações patológicas da polpa com o periodonto podem ocorrer, uma vez que, anatomicamente, existe uma intercomunicação desses tecidos através do forame apical e canais acessórios, localizados nas extremidades das raízes dentárias.

A periodontite apical compreende um grupo de doenças inflamatórias causadas por bactérias que infectam os restos necróticos pulpares. Destarte, os distúrbios que afetam o periápice dentário iniciam após necrose do tecido pulpar, permitindo o acesso e colonização dos canais radiculares por bactérias que alcançam o ligamento periodontal, induzindo dano tissular.

Em virtude das semelhanças observadas à análise histopatológica entre as doenças inflamatórias do periápice dentário, alguns autores sugerem que esses eventos representariam na realidade estágios diferentes de um mesmo quadro inflamatório-infeccioso que teve início com a necrose do tecido pulpar, evoluiu em direção ao ápice e alcançou os tecidos periapicais.

A fisiopatologia das doenças do periápice é complexa e, provavelmente, multifatorial, destacando-se o agente infeccioso, bactérias, principalmente anaeróbias (*Prevotella*, *Fusobacterium*, *Porphyromona* e *Streptococcus*), e a resposta imune-inflamatória do hospedeiro. A patogenicidade bacteriana se dá por mecanismos diretos e/ou indiretos que lesam os tecidos do hospedeiro.

As bactérias promovem dano tissular de forma direta, através da secreção de enzimas proteolíticas (proteases, colagenases) e também de forma indireta por meio de seus componentes estruturais como lipopolissacarídeos bacterianos (LPS), que deflagram respostas imune-inflamatórias do hospedeiro, tais como: liberação de citocinas pró-inflamatórias (IL-1, IL-6, TNF- $\alpha$ ) e metabólitos do ácido araquidônico, que ativam osteoclastos, desencadeando reabsorção óssea periapical. Além de reabsorção óssea, algumas dessas lesões também apresentam exsudato purulento devido à destruição da matriz do tecido conjuntivo.

A influência que uma polpa necrótica pode exercer sobre os tecidos periapicais está diretamente relacionada à virulência do agente invasor e aos mecanismos de defesa do hospedeiro. De fato, indivíduos com defeitos na resposta imune são mais susceptíveis à progressão da infecção do tecido pulpar para o periápice.

### 25.5.1 PERIODONTITE APICAL AGUDA

Geralmente causada por microorganismos que alcançam o espaço periapical a partir dos remanescentes pulpares necrosados, a **periodontite apical aguda** também pode ser consequência de traumatismos. Caracteriza-se por intensa geração de mediadores inflamatórios (bradicinina, prostaglandinas, IL-1, IL-6, IL-8,

TNF- $\alpha$ ), cursando com aumento de permeabilidade vascular e de expressão de moléculas de adesão, migração de neutrófilos, síntese de enzimas proteolíticas e edema do ligamento periodontal. Em virtude deste processo, o paciente refere dor intensa, espontânea, localizada, sensibilidade à mastigação e à percussão, com a queixa de que o dente parece “crescido”. Este último achado decorre da discreta extrusão dentária determinada pelo edema do ligamento periodontal.

A resposta aos testes pulpares térmicos e elétricos geralmente é negativa. Ainda não se observam alterações radiográficas importantes, estando os achados restritos ao crescimento do espaço do ligamento periodontal. Para retirar o paciente da crise deve ser instituída a terapia endodôntica da unidade dentária afetada e retirando-a de oclusão, juntamente com a terapêutica sistêmica (AINES isolados ou em associações com analgésicos opioides).

### 25.5.2 PERIODONTITE APICAL CRÔNICA – GRANULOMA

A persistência do agente infeccioso determina mudança no padrão celular da lesão, sendo o infiltrado neutrofílico substituído por um infiltrado com predomínio de células mononucleares (linfócitos, macrófagos), encapsulado em um tecido conjuntivo rico em fibras colágenas, fibroblastos e capilares. A expressão **periodontite apical crônica** ou **granuloma periapical** refere-se a essa massa de tecido de granulação cronicamente inflamado no ápice de um dente não vital.

À análise histológica, percebe-se que as células predominantes são linfócitos, com grande riqueza em plasmócitos, mostrando numerosos corpúsculos de Russell e restos epiteliais de Malassez.

Representam cerca de 75% das lesões inflamatórias periapicais e como se trata de uma resposta inflamatória crônica associada com necrose pulpar, a maioria dos pacientes não refere dor, podendo haver períodos de exacerbação aguda com formação de abscessos, quando a lesão se torna sintomática. Além disto, estas lesões podem se transformar em cistos radiculares. O dente afetado não responde à percussão, nem aos testes pulpares térmicos ou elétricos.

O diagnóstico é geralmente realizado durante exames radiográficos de rotina, revelando-se uma radiotransparência associada ao ápice radicular, circunscrita por uma linha radiopaca, com perda da lâmina dura, podendo estar associada com reabsorção radicular. Essa área radiolúcida demonstra a substituição do osso por tecido granulomatoso. Embora os granulomas apresentem tamanho variável, lesões maiores do que 2 cm de diâmetro representam muitas vezes cistos periapicais. Apesar destes achados, o diagnóstico diferencial de lesões periapicais não pode ser feito com base na aparência radiográfica, pois os aspectos radiográficos são similares para granulomas e cistos periapicais, sendo o exame histopatológico indispensável para o diagnóstico final.

O êxito do tratamento depende da eliminação do agente infeccioso. Desta forma, nos casos em que a unidade dentária afetada pode ser preservada, o tratamento endodôntico deve ser realizado. Caso seja indicada a exodontia, esta deve ser seguida por criteriosa curetagem do tecido granulomatoso apical.

### 25.5.3 CISTO PERIAPICAL

Os cistos periapicais ou cistos radiculares consistem em uma cavidade revestida por epitélio pavimentoso estratificado, contendo restos de células epiteliais, leucócitos e exsudato tecidual, associada com ápices de dentes com polpas necróticas e infectadas. Geralmente, os cistos periapicais representam uma seqüela direta de um granuloma, embora nem todo granuloma se torne um cisto durante o seu desenvolvimento.

Embora a patogênese dos cistos seja um tema ainda controverso, a maioria dos autores acredita que envolva a proliferação dos restos epiteliais de Malassez, no ligamento periodontal. Entretanto, em virtude desse crescimento desordenado, as células epiteliais da camada mais externa perdem sua nutrição, determinando o aparecimento de áreas de necrose, o que atrai células inflamatórias com lise desses restos celulares, surgindo microcavidades que coalescem, formando a cavidade cística. Com a evolução do processo à luz da cavidade cística aumenta ainda mais seu diâmetro em virtude da geração de mediadores inflamatórios (prostaglandinas e citocinas) por neutrófilos e macrófagos, que estimulam a atividade de osteoclastos, determinando reabsorção óssea.

A maioria dos cistos periapicais localiza-se na região anterior da maxila, é assintomática e o dente afetado não responde aos testes pulpares. São descobertos com frequência durante exames radiográficos de rotina, que revelam uma radiotransparência circular ou ovoide, de 0,5-1,5 cm de diâmetro, intimamente associada com o ápice do dente afetado e perda da lâmina dura na área da lesão. Ademais, pode-se notar a reabsorção radicular da unidade dentária afetada e, ocasionalmente, dos dentes vizinhos. Radiograficamente, nem a forma nem o tamanho da lesão cística podem ser usados como critérios para diferenciar cistos de granulomas. Ainda, o diagnóstico diferencial deve incluir tumores odontogênicos, doenças metastáticas e tumores ósseos primários, patologias que produzem imagem radiográfica muito semelhante a um cisto periapical. Um achado importante é que em todas essas condições supracitadas os elementos dentais apresentam vitalidade pulpar, e conseqüentemente, respondem aos testes pulpares.

As abordagens terapêuticas são semelhantes àquelas usadas para o granuloma e incluem tratamento endodôntico ou exodontia. O acompanhamento radiográfico deve ser realizado por pelo menos dois anos e, caso não ocorra regressão

da lesão deve ser realizado tratamento cirúrgico, através de apicetomias ou marsupialização, dependendo do tamanho das lesões.

<b>GRANULOMA E CISTO PERIAPICAL</b>
○ granuloma periapical constitui uma massa de tecido de granulação associado ao ápice de um dente sem vitalidade pulpar
○ cisto periapical representa uma cavidade patológica revestida internamente por epitélio e externamente por um tecido conjuntivo fibroso associado ao ápice de um dente sem vitalidade pulpar
Para ambas as alterações periapicais a terapia inclui tratamento endodôntico conservador ou exodontia, caso o dente afetado não possa ser preservado
Radiograficamente, nem a forma nem o tamanho da lesão cística podem ser usados como critérios para a diferenciação dos cistos inflamatórios dos granulomas

#### 25.5.4 ABSCESSO PERIAPICAL

**Abscesso periapical** ou dentoalveolar resulta da evolução da periodontite apical aguda ou crônica em virtude do acúmulo de irritantes no ápice de um dente cuja polpa necrosou, com a formação de exsudato purulento (pus) nos tecidos perirradiculares. O abscesso que se desenvolve a partir de uma lesão crônica é denominado de **abscesso Fênix**, que representa a exacerbação aguda de uma lesão crônica preexistente.

Para fins didáticos, os abscessos podem ser divididos em: abscesso periapical em fase inicial, abscesso periapical em evolução e abscesso periapical evoluído (crônico). Na fase inicial, o paciente refere dor espontânea, pulsátil, sensibilidade à percussão, mobilidade e extrusão dentária. Nesta fase inicial, a tumefação intra e/ou extraoral pode não ser observada, uma vez que a coleção purulenta se encontra limitada ao ligamento periodontal, mas caso exista apresenta consistência dura a palpação. Se não for instituído a terapêutica o quadro evolui, com o pus alcançando as partes menos densas do tecido ósseo (geralmente a cortical vestibular), dirigindo-se para o tecido subcutâneo, aumentando o edema, podendo drenar na cavidade oral ou na pele, deixando como seqüela uma fístula mucosa ou cutânea, respectivamente; a sintomatologia dolorosa é exacerbada com dor difusa, lancinante e a mobilidade dentária pode alcançar dentes vizinhos. Finalmente, com a exteriorização do pus, observa-se atenuação da odontalgia, mas ainda com intensa mobilidade e extrusão dentária. Os sinais/sintomas clínicos dessa fase consistem em edema gengival e extraoral com flutuação, trismo, linfonodos palpáveis, febre superior a 38°C, cefaléia e mal-estar geral.

A análise radiográfica revela radiolucidez mal definida com espessamento do ligamento periodontal, não sendo possível distinguir de um granuloma ou cisto, exceto que nestes últimos casos a zona de radiolucidez é mais definida.

Para o adequado tratamento do abscesso periapical, é preciso instituir a drenagem da coleção purulenta, cirúrgica ou via canal radicular, e eliminar o agente infeccioso, que consiste na remoção do tecido pulpar necrosado ou exodontia da unidade afetada. Além disso, em alguns casos, pode ser necessária a terapia cirúrgica complementar por meio da curetagem periapical.

Quando for possível a preservação do dente afetado por meio da terapia endodôntica, é recomendado deixá-lo aberto e fora de oclusão por no máximo 48h, quando o paciente deverá retornar para concluir a terapia endodôntica. Neste intervalo de tempo, é recomendado o uso de calor por meio de bochechos de água morna, tendo-se o cuidado de, antes das refeições, colocar um pequeno pedaço de algodão no dente aberto, evitando a obstrução da via de drenagem.

Como coadjuvante da abordagem cirúrgica, antibióticos sistêmicos (penicilinas) podem prevenir complicações, principalmente nos casos onde não for possível estabelecer uma drenagem efetiva. Nos casos de sensibilidade às penicilinas, a opção recai sobre os macrolídeos (claritromicina, azitromicina). Ademais, a terapia sistêmica com AINES deve ser instituída para alívio da sintomatologia dolorosa.

Na maioria dos casos, a eliminação do foco infeccioso juntamente com a drenagem do abscesso é capaz de promover o reparo tecidual. Neste aspecto, alguns autores concordam que a terapia antibiótica deve ser reservada para os casos onde não for possível remover o agente infeccioso. Além disso, quando o paciente apresentar manifestações sistêmicas (febre acima de 38°C com comprometimento do estado geral), ou comorbidades que afetem seus mecanismos de defesa (agranulocitose, leucopenia), a terapia com antibióticos deve sempre ser instituída, mas como adjuvante da intervenção cirúrgica.

#### **ABSCESSO PERIAPICAL**

Cáries ou restaurações extensas

A fístula pode existir, mas nem sempre próxima ao dente envolvido

É possível inserir um cone de guta-percha na entrada da fístula para facilitar o diagnóstico do dente afetado (rastreamento da fístula)

Maioria dos dentes drena através da cortical vestibular

Incisivos laterais superiores, segundos e terceiros molares drenam através da cortical lingual/palatina

Resposta positiva aos testes perirradiculares (palpação e percussão), dor espontânea, lancinante, extrusão e mobilidade dentária

### 25.5.5 OSTEOMIELITE E CELULITE

A drenagem do abscesso quer seja por uma fístula cutânea, quer seja por uma fístula oral ou via canal radicular, determina a sua cronificação com redução da sintomatologia. Entretanto, uma complicação grave do abscesso periapical

pode decorrer da expansão da coleção purulenta para o tecido ósseo adjacente, conduzindo à necrose do osso, determinando o surgimento de **osteomielite**. Alterações sistêmicas que afetam adversamente o suprimento sanguíneo, como diabetes, doenças autoimunes, também podem predispor o hospedeiro ao desenvolvimento da osteomielite. Ainda, é possível que o acúmulo de pus dissemine-se pelos espaços fasciais até locais distantes do foco inicial a partir da perfuração da camada cortical, caracterizando a **celulite**.

A osteomielite é uma inflamação do córtex e medula óssea que evolui com dor intensa, febre, trismo, celulite facial, linfonodos regionais palpáveis e leucocitose. Na sua forma crônica os sintomas são mais brandos e a necrose óssea pode ser observada radiograficamente como áreas de reabsorção e condensação ósseas com sequestros, geralmente relacionada ao ápice de um dente com cárie extensa e necrose pulpar.

A osteomielite pode permanecer localizada ou pode propagar-se ao longo do osso, envolvendo a medula, através da cortical, osso esponjoso e periósteo, alcançando regiões distantes do sítio inicial, devendo, portanto, ser tratada de forma rápida e eficiente. A terapia envolve antibioticoterapia (penicilinas) associada a procedimentos cirúrgicos, com remoção do osso necrosado e sequestros ósseos permitindo que a vascularização da área afetada seja reestabelecida. Além disso, a terapia pode incluir também oxigenoterapia hiperbárica, AINES e corticoesteroides.

Uma forma particularmente agressiva de celulite inclui a **angina de Ludwig** que representa uma celulite de evolução rápida envolvendo a região da glândula submandibular que se dissemina por contiguidade anatômica. Em cerca de 70% dos casos, sua ocorrência tem origem de uma infecção odontogênica, embora possa ocorrer como seqüela de abscessos amigdalianos, traumatismos mandibulares infectados, faringite, linfadenite, dentre outras.

A palpação revela nas regiões sublingual, submandibular e submental uma área de tumefação endurecida, bilateral, determinando elevação do assoalho bucal e inclinação posterior da língua, havendo risco de obstrução das vias aéreas, com o paciente geralmente apresentando dispnéia. Além disso, dor com restrição dos movimentos do pescoço, trismo, disartria, disfagia, sialorreia, leucocitose e febre completam o quadro clínico da angina de Ludwig.

Dentre os exames complementares, embora as radiografias convencionais possam ser de grande valia, a tomografia computadorizada, indubitavelmente, permite identificar com precisão as dimensões e a localização da infecção.

A celulite é tratada pela administração de antibióticos (penicilinas) por via endovenosa, drenagem cirúrgica e remoção da causa da infecção. Ainda, a manutenção das vias aéreas é prioridade no cuidado dos pacientes com angina.

## 25.6 ARTRITE DA ARTICULAÇÃO TEMPOROMANDIBULAR

A artrite na articulação temporomandibular (ATM) se mostra como um dos diagnósticos diferenciais nas **disfunções temporomandibulares** (DTM) que, por sua vez, englobam um grupo de condições musculoesqueléticas e neuromusculares envolvendo ATM, músculos mastigatórios e tecidos associados. Sinais e sintomas associados com essas disfunções são variados, podendo incluir dificuldades mastigatórias, de fala e outras funções orofaciais. As DTM estão frequentemente associadas com dor aguda ou persistente, e os pacientes podem sofrer de outras desordens dolorosas. Formas crônicas das DTM podem acarretar afastamento ou incapacidade no trabalho ou para atividades sociais, resultando em diminuição da qualidade de vida.

A ATM é formada pela cabeça da mandíbula articulando na fossa mandibular do osso temporal, apresentando o disco articular – avascular, sem inervação e constituído por uma matriz fundamental composta de fibras colágenas e proteoglicanos com fibrócitos em sua intimidade – interposto entre as duas estruturas ósseas e se inserindo na cápsula articular anterior e posteriormente, sendo a região posterior, retrodiscal ou zona bilaminar, caracterizada por rica vascularização e inervação, portanto, fonte importante de dor nas DTM. As ATM trabalham em conjunto com os músculos mastigatórios para realizar os movimentos excursivos mandibulares de abertura, fechamento, protrusão e lateralidade, e assim exercer as funções estomatognáticas. Os ligamentos articulares - cápsula articular, ligamento temporomandibular, ligamentos colaterais mediais e laterais - participam da função articular ao limitar de forma passiva os movimentos excursivos mandibulares, tanto mecanicamente quanto através reflexos neuromusculares.

O líquido sinovial, produzido, secretado e reabsorvido pela membrana sinovial situada na superfície interna da cápsula articular, é de fundamental importância, pois lubrifica as superfícies articulares, nutre células discais e das cartilagens articulares, atuando também na defesa local por apresentar linfócitos e macrófagos.

A membrana sinovial, assim denominada, não constitui verdadeiramente uma membrana, pois é composta de uma a três camadas de células sinoviais, sinoviócitos do tipo A (macrófago-símile) e sinoviócitos do tipo B (fibroblasto-símile), soltas em uma matriz fundamental composta de ácido hialurônico, água, fibras colágenas e proteoglicanos, tendo glicosaminoglicanos (condroitin-4-sulfato e condroitin-6-sulfato) como componentes estruturais. Não mostra lâmina basal, apenas uma estrutura símile (laminina), para separação dos capilares, que são do tipo fenestrado. O equilíbrio entre os níveis das enzimas metaloproteinasas (MMP), que degradam proteoglicanos e colágenos da matriz, e fatores teci-



duais inibidores das metaloproteinasas (TIMP), regula a remodelação tecidual em condições fisiológicas. O desequilíbrio entre os níveis dessas enzimas é fator importante durante o processo inflamatório nas DTM.

As DTMs podem ser articulares ou musculares. Dentre as disfunções articulares, as desordens da ATM são divididas nas seguintes categorias: dor articular, desordens articulares, doenças articulares, fraturas e desordens congênicas ou de desenvolvimento. A dor articular se subdivide em artralgia e artrite. As desordens articulares se subdividem em desordens do complexo cômulo-disco, outras desordens de hipomobilidade e desordens de hiperomobilidade. As doenças articulares incluem doenças articulares degenerativas como osteoartrite e osteoartrose, condilose, osteocondrose dissecante, osteonecrose, artrite sistêmica, neoplasia e condromatose sinovial. As fraturas apresentam características clínicas próprias, e as desordens congênicas ou de desenvolvimento incluem aplasia, hipoplasia e hiperplasia. Ademais, a inflamação na ATM pode ocorrer conjuntamente às outras condições clínicas articulares citadas.

A artrite apresenta como fatores de risco traumas na região de face e pescoço; hábitos parafuncionais como mascar chicletes, onicofagia, hábito de morder objetos e bruxismo; hábitos posturais e hábitos ocupacionais como o uso contínuo do telefone por telefonistas e músicos com instrumento de sopro ou instrumento com apoio na mandíbula e problemas psicológicos como ansiedade, depressão e estresse. Clinicamente pode-se observar dor de origem articular, exacerbada com movimento mandibular, função ou parafunção, acompanhada de eritema e/ou aumento da temperatura local e limitação de movimentos mandibulares secundária à dor. Semelhante às alterações degenerativas dolorosas como osteoartrite, e não dolorosas como osteoartrose, é importante destacar exame sorológico negativo para doenças reumatológicas, o que caracteriza as artrites sistêmicas. Artroscopicamente, identifica-se por hiperplasia sinovial, linfa e sangue dos capilares, e, histopatologicamente, por proliferação de células da superfície, aumento da vascularização e fibrose gradual do tecido subsinovial.

As artrites sistêmicas estão associadas primariamente com doenças reumatológicas. São definidas como inflamação articular resultando em dor ou alterações estruturais causadas doença inflamatória sistêmica generalizada como artrite reumatoide, artrite idiopática juvenil, espondiloartropatias (espondilite anquilosante, artrite infecciosa, síndrome de Reiter), doenças induzidas por cristais como gota e condrocalcinose, e outras doenças autoimunes como síndrome de Sjögren e lúpus eritematoso. Caracterizam-se por dores na ATM crepitação articular, limitação de amplitude de movimento, e exames por imagem podem identificar cisto subcondral, erosão, esclerose generalizada ou osteófito na ATM. A reabsorção condilar pode resultar em maloclusão.



Na fisiopatologia desses processos, vários mediadores inflamatórios têm sido estudados, a saber: citocinas como interleucina-1 (IL-1), fator de necrose tumoral alfa (TNF $\alpha$ ), interleucina-6 (IL-6), interleucina-8 (IL-8); serotonina ou 5-hidroxi-triptamina (5-HT); neuropeptídeos; derivados do ácido arquidônico, imunoglobulinas (Ig) e óxido nítrico (NO).

Interleucina-1 é produzida em grandes quantidades pela membrana sinovial durante a inflamação, assim como por monócitos e macrófagos. Consiste numa família de IL-1a, IL-1b e antagonista do receptor de IL-1 (IL-1ra), de forma que IL-1a normalmente permanece no citosol enquanto IL-1b e IL-1ra são secretados. IL-1 $\beta$  é capaz de induzir síntese de MMP por condrócitos e células do disco articular. Seu efeito na inflamação articular resulta da sua capacidade de ativar condrócitos, células do disco articular, sinoviócitos tipo B (fibroblasto-símile) e fibroblastos da cartilagem articular a produzirem MMP, assim como de inibir síntese de proteoglicanos e colágeno tipo 2, e de ativar osteoclastos. IL-1 também estimula a proliferação de fibroblastos e metaplasia de condrócitos a células fibroblasto-símile e síntese de outras citocinas como TNF e IL-6 e de estimular a produção de prostaglandinas (PG), exercendo papel fundamental na amplificação e na perpetuação da resposta inflamatória articular. Existem também fatores protetores produzidos localmente na tentativa de conter o processo inflamatório, como antagonista do receptor de IL-1 (IL-1ra) e a forma solúvel do receptor de IL-1 tipo II (sIL-1RII), que podem ser encontradas no fluido sinovial de ATM de pacientes com artrite, osteoartrite e artrite sistêmica. Uma elevada produção de IL-1ra e sIL-1RII, ambos com ação anti-inflamatória, está relacionada à proteção da destruição óssea e cartilaginosa e da dor por inibirem a ação de IL-1.

Na fase crônica da inflamação TNF- $\alpha$  é produzido por monócitos e macrófagos ativados na membrana sinovial da ATM. Níveis elevados de TNF $\alpha$  estão em ATM sintomáticas, pois TNF $\alpha$  provavelmente atua na sensibilização de nociceptores indiretamente, por desencadear o aumento da produção de IL-1, exercendo papel importante nos processos de hiperalgesia e alodínia. Sabe-se ainda que TNF $\alpha$  também é capaz de ativar linfócitos e osteoclastos, estimular a síntese de outras citocinas como IL-1 e IL-6, estimular produção de PG, ativar condrócitos, sinoviócitos tipo B (fibroblasto-símile) e fibroblastos da cartilagem articular a sintetizarem colagenases. Inibidores biológicos de TNF $\alpha$ , as formas solúveis de seus receptores tipos I e II (sTNFR-I e sTNFR-II), são também detectados no fluido sinovial em ATM com artrite, sugerindo que o balanço entre TNF $\alpha$  e seus inibidores sTNFR-I e sTNFR-II é importante no controle da progressão da doença.

Interleucinas (6 e 8) e 5-HT são encontrados no fluido sinovial de pacientes com artrite na ATM, sendo sintetizadas por monócitos, macrófagos, condrócitos, células sinoviais tipo A, osteoblastos, células B e T e fibroblastos. Suas funções são

diversas, incluindo ação pró-inflamatória, reações imunes, destruição cartilaginosa (estimulação da produção de enzimas condrolíticas e collagenases), proteção da cartilagem via indução da síntese TIPM por condrócitos e fibroblastos, estimulação da proliferação de fibroblastos e de osteoclastos.

Neuropeptídeos neurocinina A (NKA), peptídeo relacionado ao gene da calcitonina (CGRP), substância P (SP), peptídeo intestinal vasoativo e neuropeptídeo Y (NPY) foram detectados em pacientes com desarranjo de disco articular e artrite na ATM. A SP estimula sinoviócitos a produzirem PG e, juntamente com NPY, estimulam liberação de 5-HT, e, em conjunto a NKA, estimula linfócitos a produzirem interleucinas.

As ações das PG da série  $E_2$  (PGE<sub>2</sub>) são múltiplas, incluindo importante papel na inflamação por mediar vasodilatação, aumentar permeabilidade vascular e sensibilizar nociceptores periféricos. Leucotrienos estão envolvidos em mecanismos de ativação e quimiotaxia de neutrófilos e eosinófilos, estando em polimorfonucleares, monócitos e macrófagos. PGE<sub>2</sub> e leucotrieno B<sub>4</sub> (LTB<sub>4</sub>) são encontrados na membrana sinovial, maior fonte de PGE<sub>2</sub> para o fluido sinovial durante processos inflamatórios.

Imunoglobulinas (Ig) são anticorpos que desempenham funções de reconhecimento e interação com antígenos particulares, e ativação de um ou mais sistemas de defesa do hospedeiro. Existem cinco classes de anticorpos: IgG, IgM, IgE, IgA e IgD que diferem entre si em aspectos estruturais. Pacientes com artrite na ATM apresentam IgA e IgG no líquido sinovial. A ativação da cascata do sistema complemento via Ig desencadeia eventos de permeabilidade vascular e recrutamento de neutrófilos, que fagocitam o complexo antígeno-anticorpo e liberam enzimas lisossômicas, desencadeando destruição articular.

Níveis elevados de NO foram encontrados no líquido sinovial de pacientes com dor articular e desarranjos internos articulares. De fato, foi demonstrado NO sintase induzida (iNOS) em células sinoviais e vasculares na ATM desses pacientes. Além disso, células sinoviais do tipo A e tipo B em ATM normais também apresentam iNOS, sugerindo sua participação fisiológica. O NO é produzido por vasta gama de células articulares, inflamatórias e músculo liso vascular. Seus efeitos catabólicos em condrócitos resultam em perda da matriz fundamental dos tecidos e se caracterizam por inibir a síntese de colágeno e de proteoglicanos, induzir a síntese de MMP e aumentar a susceptibilidade à injúria por outros oxidantes. Em concentrações elevadas, NO potencializa reabsorção óssea, enquanto em baixas concentrações promove proliferação de células semelhantes a osteoblastos e modula a função osteoblástica.

A menos que existam indicações específicas e justificadas para o contrário, o tratamento inicial das DTM deve ser baseado no uso de modalidades terapêuticas conservadoras e reversíveis. Estudos sobre a história natural de muitas DTM sugerem que elas tendem à melhora e resolução com o passar do tempo. Apesar de nenhuma terapia específica ser uniformemente efetiva, muitas das terapias conservadoras provaram ser no mínimo tão efetivas em proporcionar alívio sintomatológico quanto as formas de tratamento invasivas. Pelo fato de essas modalidades terapêuticas não produzirem modificações irreversíveis, elas apresentam muito menos risco de causar malefício. Ao tratamento oferecido pelo profissional deve-se adicionar um programa de cuidados domiciliares em que o paciente é condicionado sobre seu problema e o controle dos sintomas. As modalidades de tratamento conservadoras incluem terapias com placas oclusais, fisioterapia (termoterapia, laser, ultrassom, estimulação elétrica neural transcutânea - TENS), fterapia farmacológica, aconselhamento, agulhamento seco e acupuntura. Procedimentos invasivos como viscosuplementação com ácido hialurônico são indicados em casos de osteoartrite, osteoartrose e artrite sistêmica com degeneração na ATM, assim como procedimentos cirúrgicos podem ser indicados em situações clínicas específicas.

## REFERÊNCIAS BIBLIOGRÁFICAS

- DE LEEUW, R.; KLASSER, G. D. **Orofacial Pain: Guidelines for Assessment, Diagnosis and Management**. 1 ed. Chicago: Quintessence, 2013.
- GOMES, R. T. *et al.* Sialoadenites: Revisão de Literatura sobre a Etiologia, o Diagnóstico e o Tratamento. **Arquivos em Odontologia**, Belo Horizonte. 42(4): 257-336, 2006.
- GUTMANN, J. L. *et al.* Identify and Define All Diagnostic Terms for Periapical/ Periradicular Health and Disease States. **Journal of Endodontics**, New York. 35(12): 1658-1674, 2009.
- KELLESARIAN, S. V.; AL-KHERAIF, A. A.; VOHRA, F.; GHANEM, A.; MALMSTROM, H. *et al.* Cytokine profile in the synovial fluid of patients with temporomandibular jointdisorders: A systematic review. **Cytokine**. 77: 98-106, 2016.

